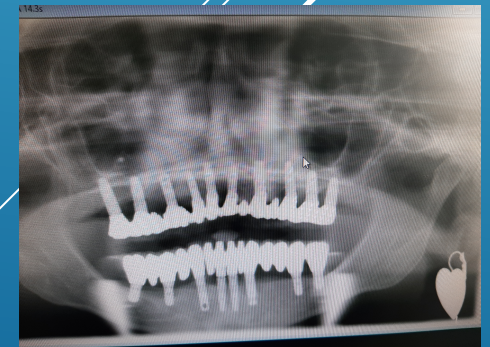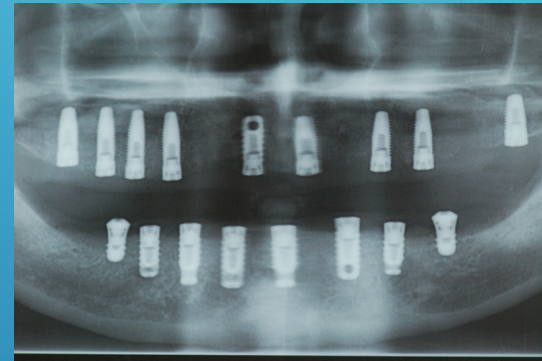

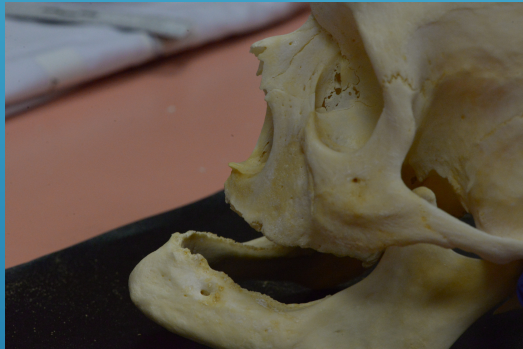
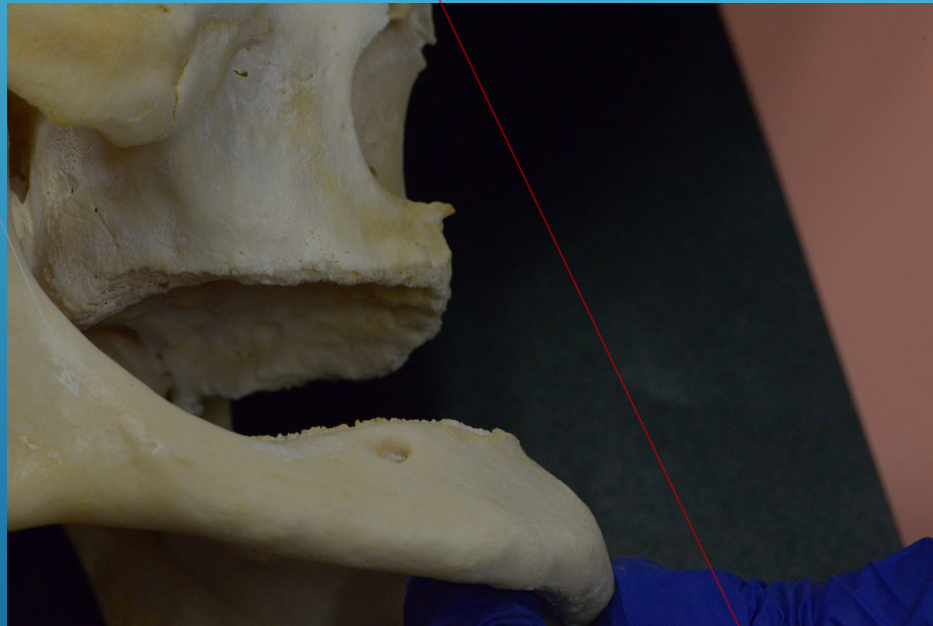
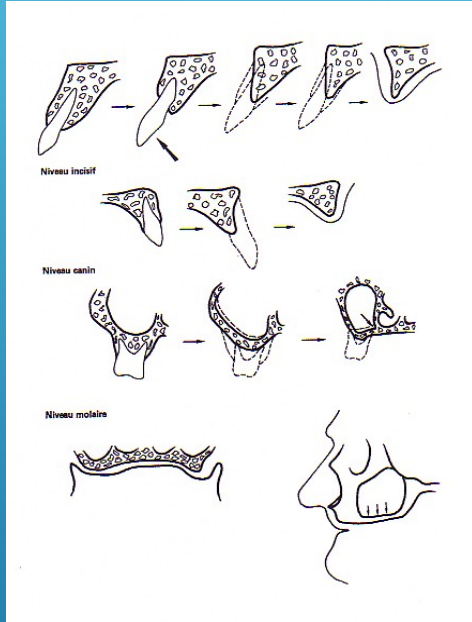
L'ODONTOLOGISTE MEDICO LEGAL FACE AUX MAXILLAIRES EDENTES RECONSTRUITS OU NON .



CLAUSS JEAN MICHEL ... THOMAS HUGUES

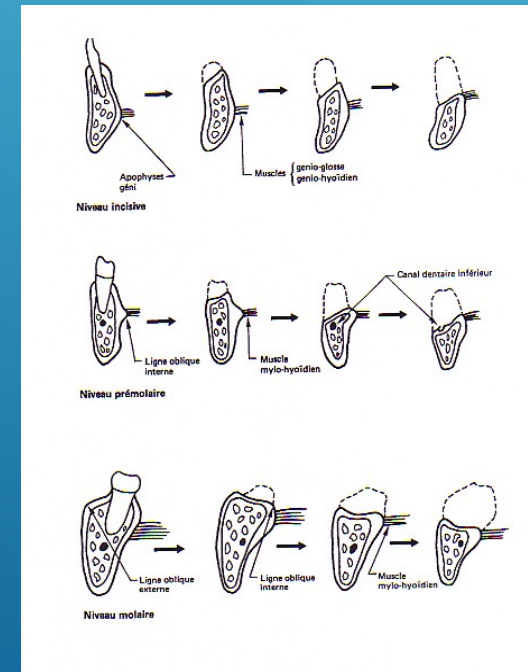


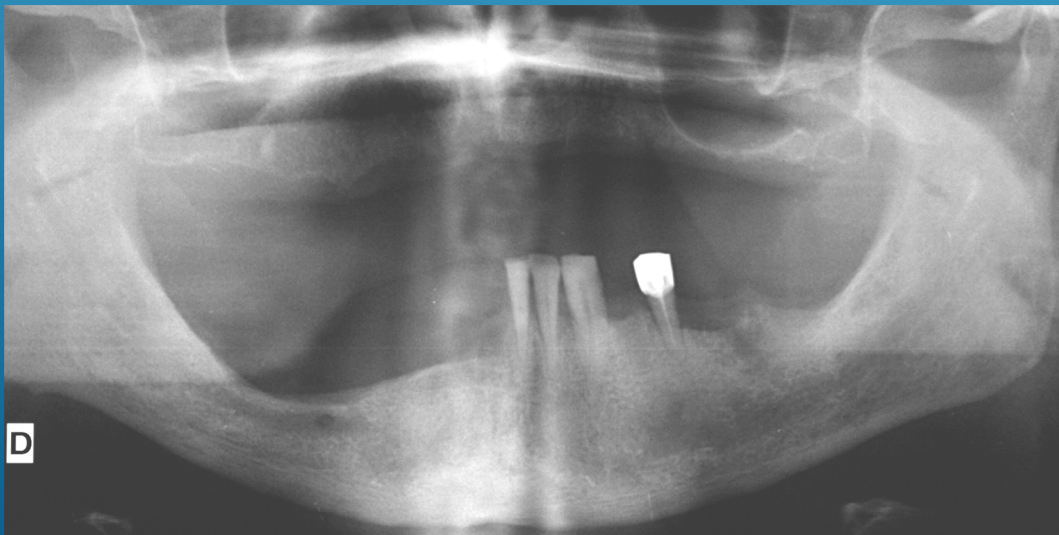
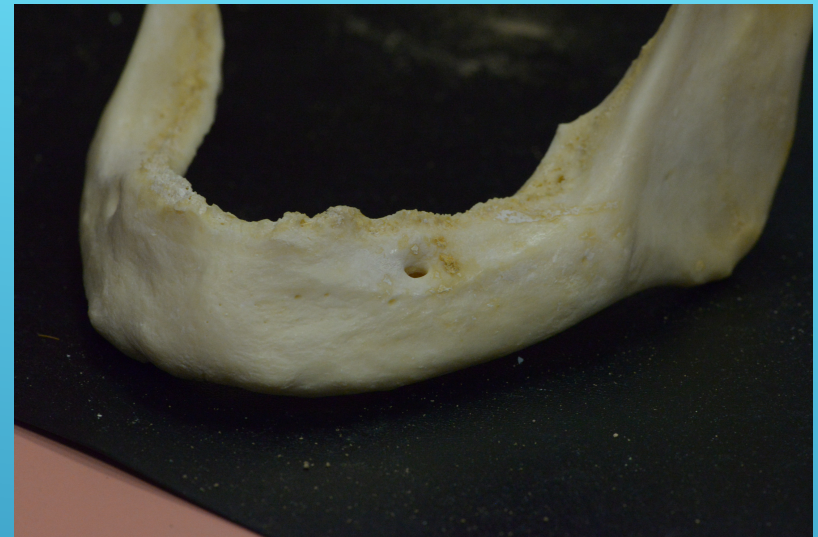

IDENTIFICATION A PARTIR DE LA DATE DE L'EDENTATION



CENTRIPETE

CENTRIFUGE



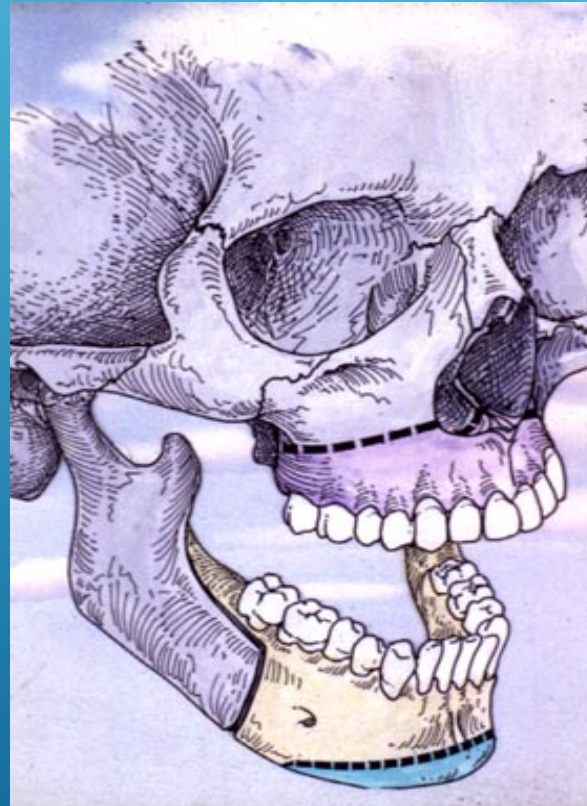

EDENTATIONS RECENTES	SECTEURS 1 ET 3
EDENTATIONS ANCIENNES	SECTEURS 2 ET 4

ELEMENTS D'IDENTIFICATION A PARTIR DE TRAITS DE RECONSTRUCTIONS PROPHYLACTIQUE OU ESTHETIQUE

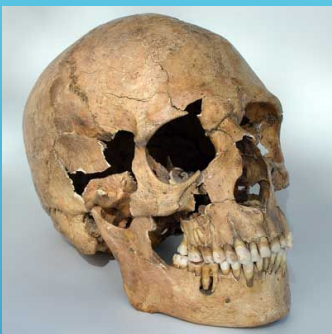CICATRISATION POST CHIRURGICALE
DE RECONSTRUCTION .

PRO OU RETROGNATHIE



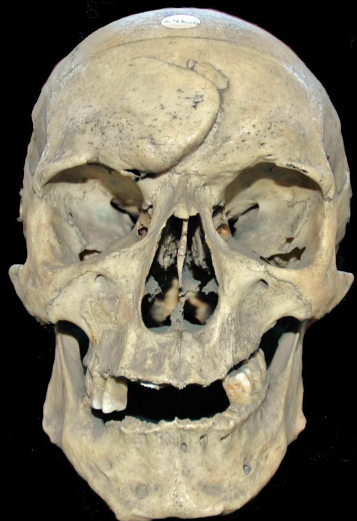LEFORT

GENIOPLASTIES ADDITIVE
OU REDUCTRICE

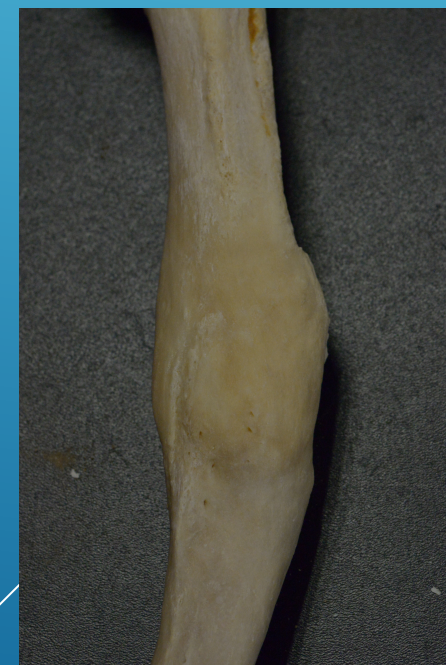

SUJET AVEC GROS TRAUMATISME NON REPARE . AUCUNE TRACE DE REORGANISATION OSSEUSE . DANS CE CAS ON PEUT DIRE QUE LE TRAUMATISME EST SANS DOUTE LA CAUSE DU DECES .

FRACTURES NON REPAREES



**CRANES AVEC RECONSTRUCTION OSSEUSE ANARCHIQUE
LE SUJET A SURVECU AU TRAUMATISME . LA REPARATION
OSSEUSE S'EST FAITE SANS LA MAIN DE L HOMME . ON
RETROUVE DES CALS OSSEUX AUX FORMES ET AU VOLUME
DESORDONNES. PAR EXEMPLE CE CAVALIER A SURVECU AU
COUP DE SABRE PORTE SUR SON OS FRONTAL
RECONSTRUCTION ANARCHIQUE NON PAS AU SENS
HISTOLOGIQUE OU PATHOLOGIQUE MAIS BIEN AU SENS
MORPHOLOGIQUE .**

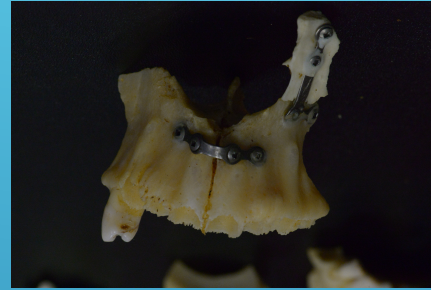


Coup de sabre cicatrise.
Coll . DUMOUTIER

L'ENQUETE FAMILIALE ORIENTE L'OPJ

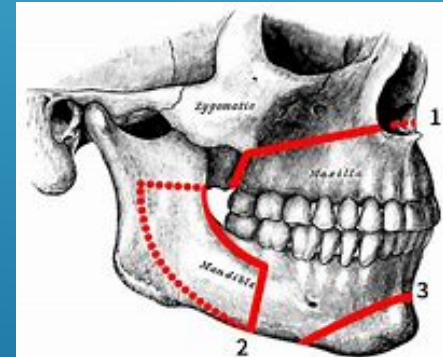
A T IL EU DES TRAUMATISMES OPERES ?

TRAITS DE
FRACTURES
NON
RECONSTRUITS



MATERIEL ANCILLAIRE

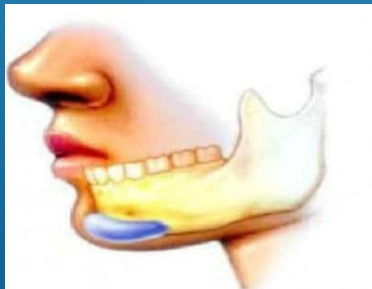
A T IL EU DES CHOCS VIOLENTS SANS INTERVENTION
CHIRURGICALE ?



CICATRISATION
NETTE

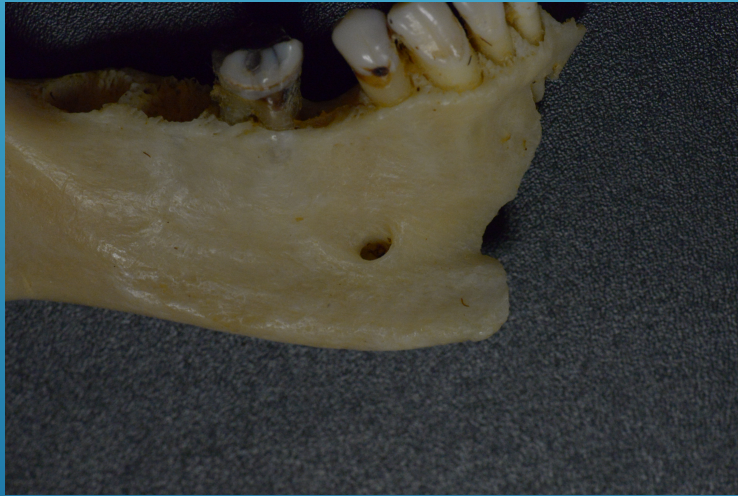
SOUFFRAIT IL D'APNEE DU SOMMEIL ? ETAIT IL PROGNATHE

GENIOPLASTIE

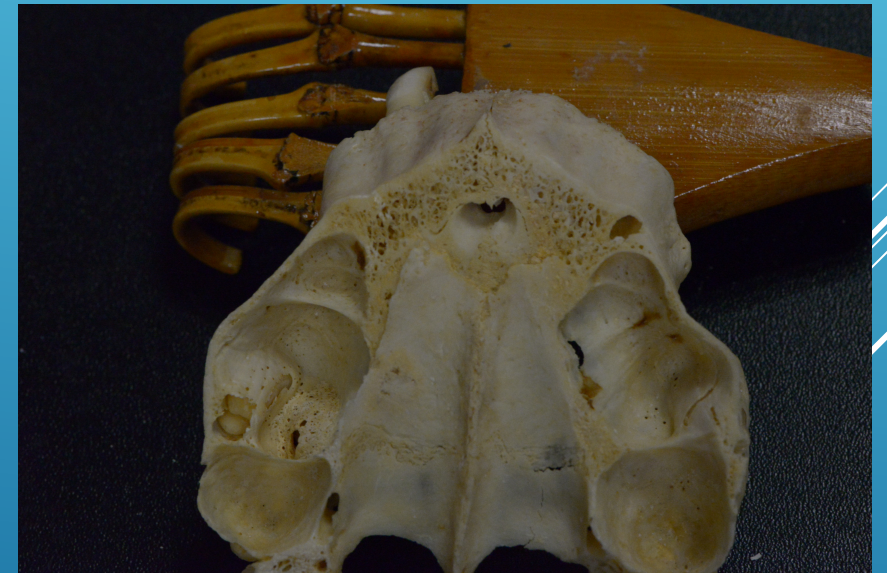

AVAIT IL UN DEFICIT ESTHETIQUE ? A T IL ÉTÁIT OPERE ?

L'IMAGERIE VA NOUS DONNER DES SPECIFICITES ANATOMIQUES PARTICULIERES QUI VONT GUIDER NOTRE ACTE ET QUE L'ON RETROUVERA EN POST MORTEM MEME SUR UN FRAGMENT OSSEUX



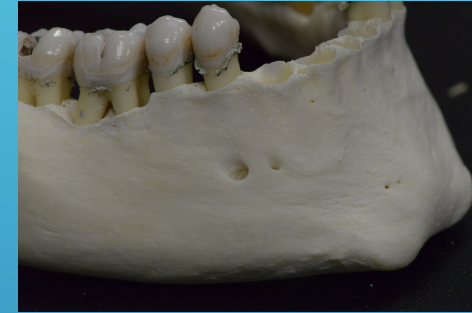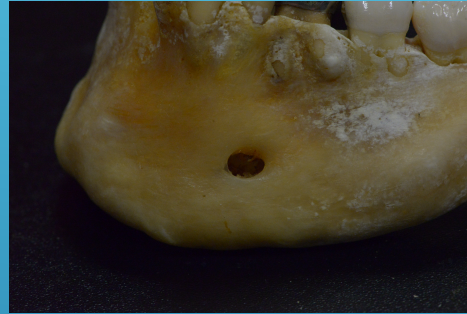
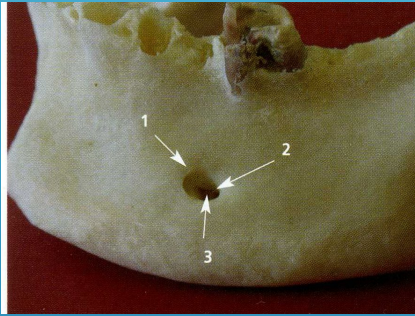
FORAMEN MENTONNIER



LA FORME ET LE VOLUME DU SINUS

POINTS DE COMPARAISON

IDENTIFICATION PAR LA FORME DU FORAMEN MENTONNIER



INCISIF

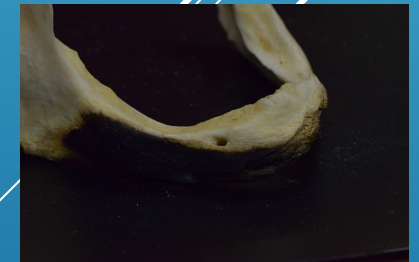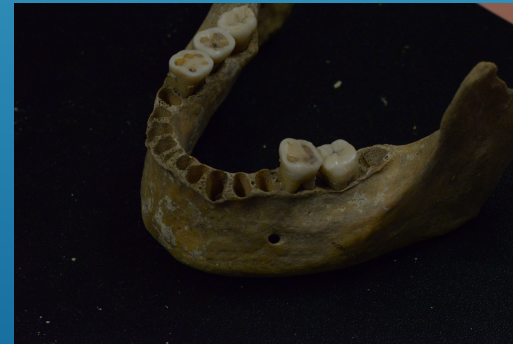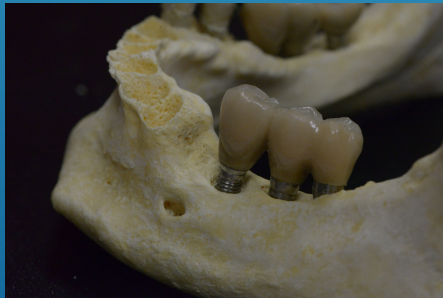OVALE

GRAND OVALE

ROND

MULTIPLE

CRESTAL



POINTS DE COMPARAISON

SPECIFICITES ANATOMIQUES SINUSIENNES ETUDIEES EN PRECHIRURGICAL RETROUVEES EN POST CHIRURGICAL

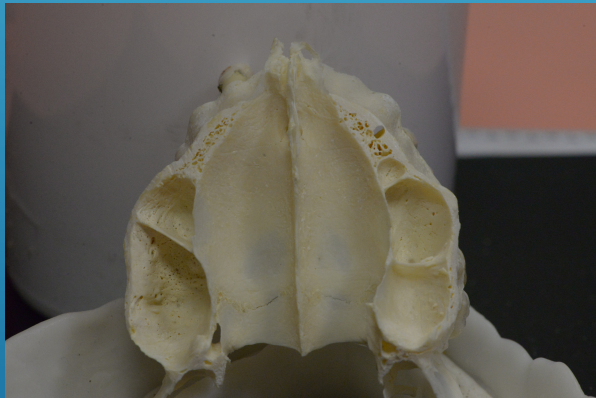
ETUDES COMPARATIVES A PARTIR DE L'IMAGERIE ET DE LA FICHE DENTAIRE



DETERMINATION DE L'AGE



PATE DENTAIRE, RACINE, PROJETS DANS SINUS



PROLONGEMENTS : ZYGOMATIQUE . FRONTAL . POSTERIEUR . ANTERIEUR



CLOISONS

COMPLETES

OBLIQUES

SAGITALES

PARTIELLES

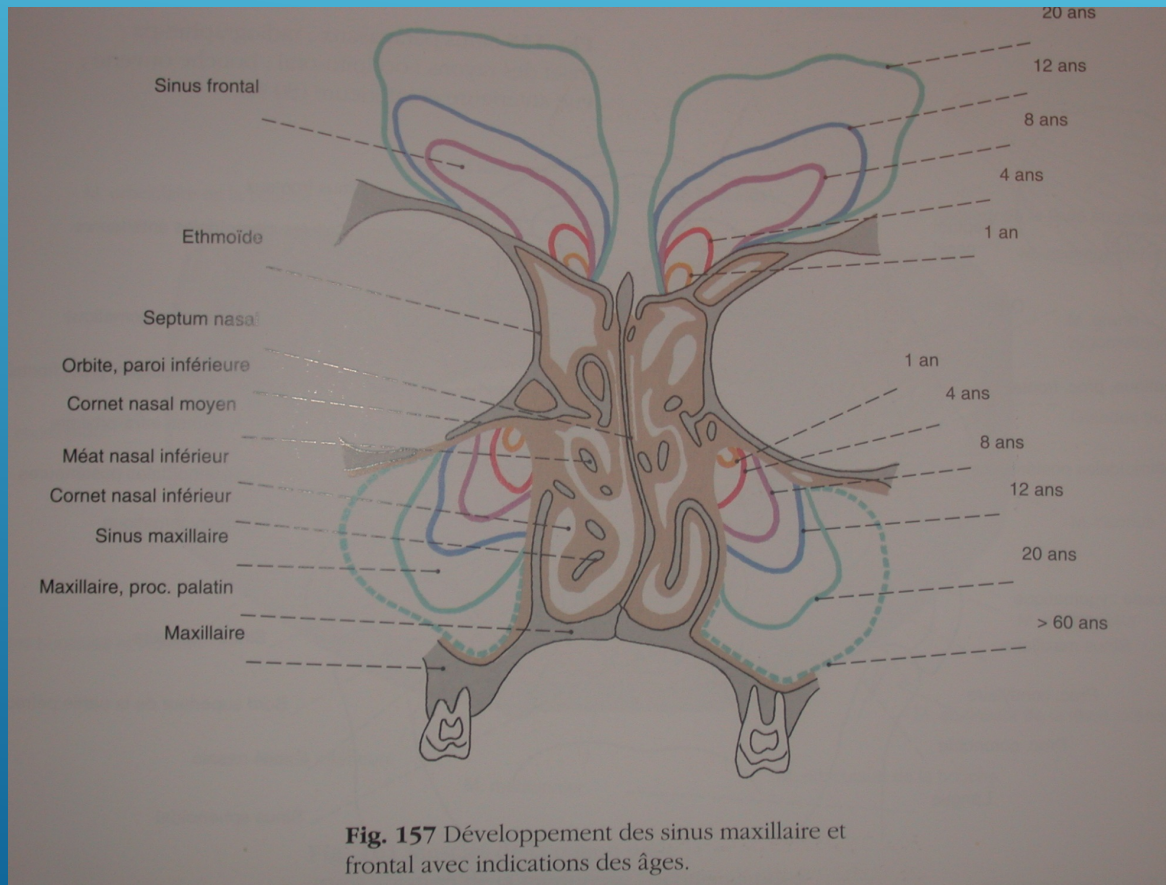
HAUTES ET LARGES
MAIS 70 ° /FONDS
MOINS DE 4mm



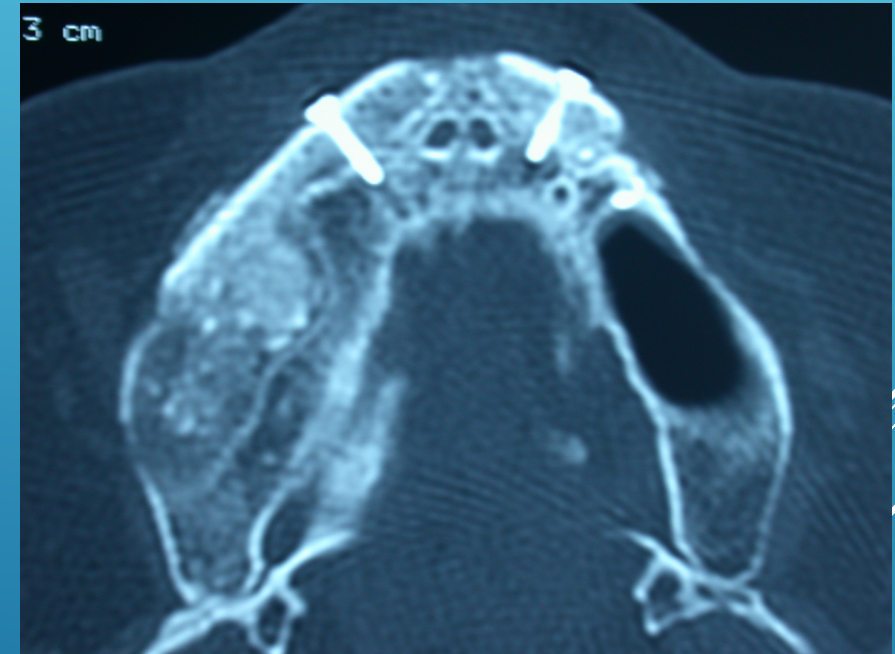
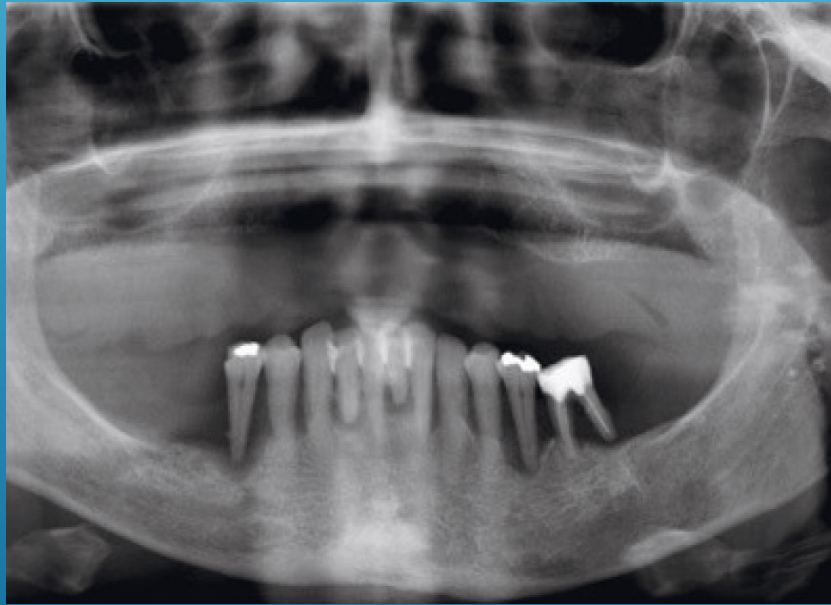
VOLUME ET FORME

ANGLE EN U OU V DETERMINE
PAR LES PAROIS ANTEROANTRALE
ET INTERNE

LE VOLUME DU SINUS EST AUSSI UN ELEMENT DE CHOIX POUR DETERMINER L'AGE DU SUJET .

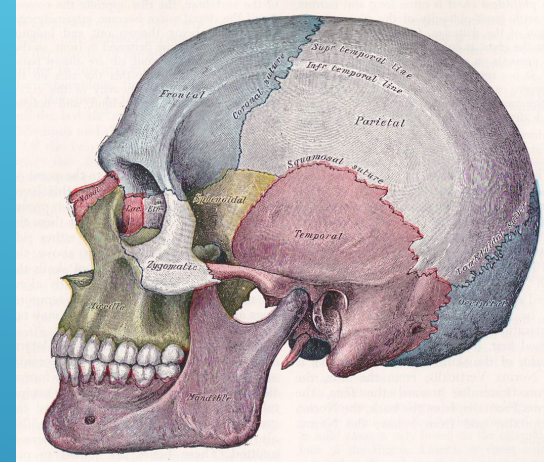
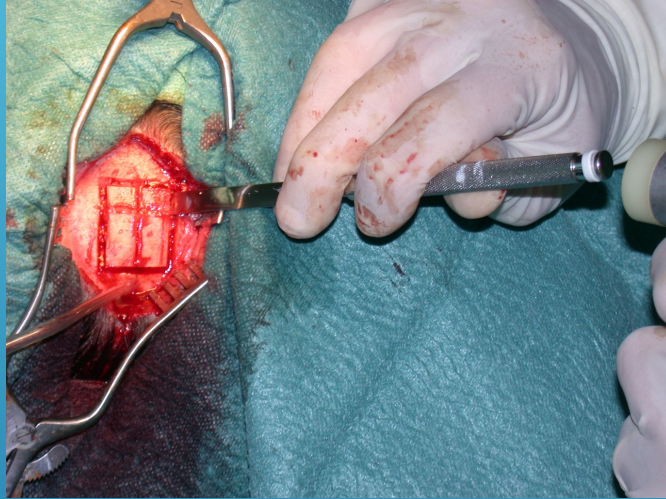


LE SUJET N'A PAS VOULU DE PROTHESES
AMOVIBLES ON VA RECONSTRUIRE


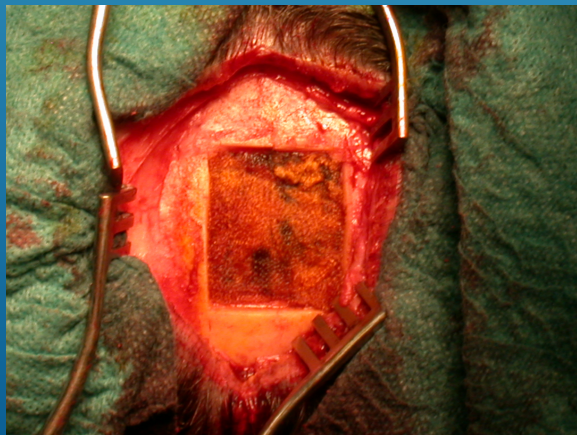


DONC POUVOIR ANALYSER LA RECONSTRUCTION

ANALYSER DES ZONES DE PRELEVEMENT CRANIENNE

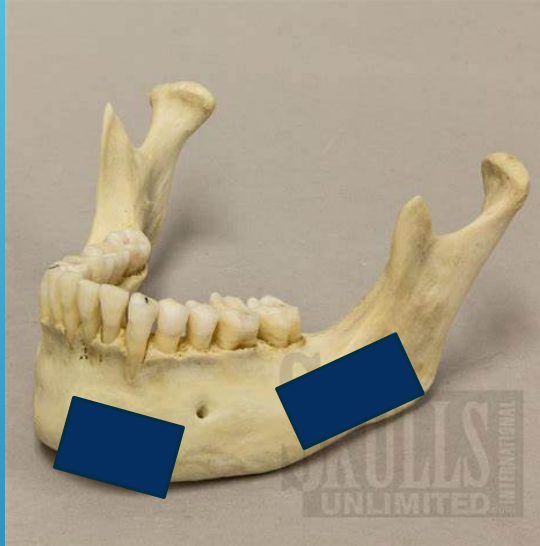

L'OS PARIETAL

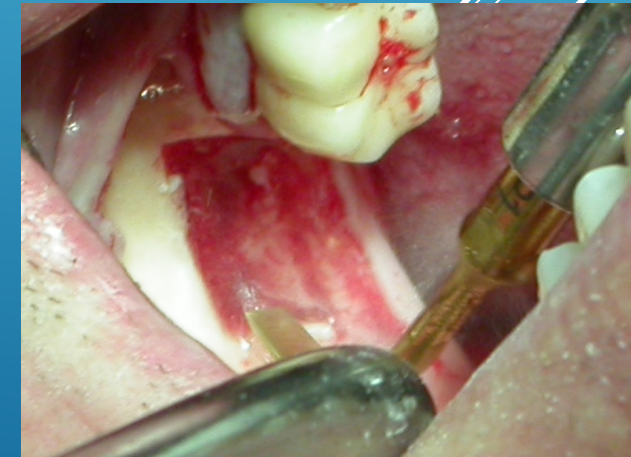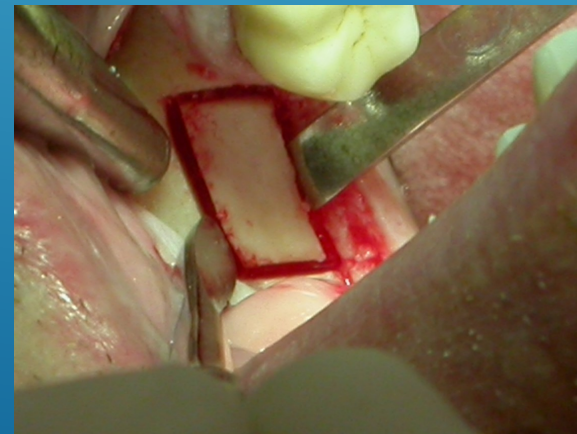
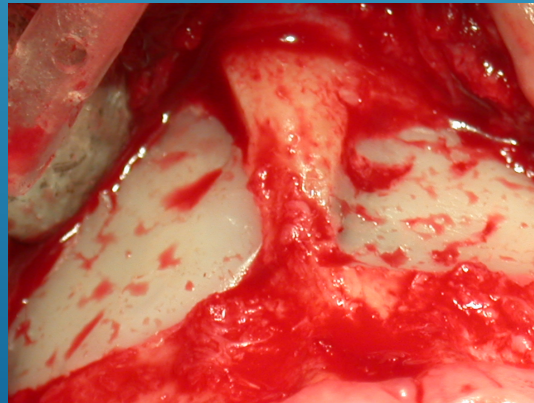
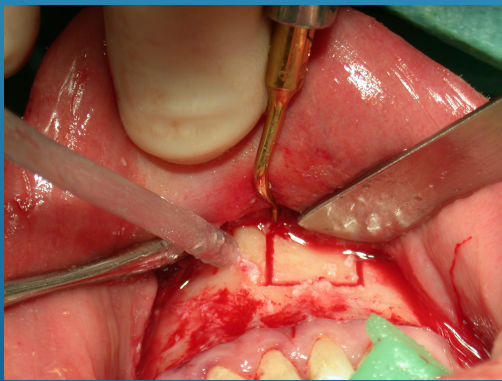




ZONES DE PRELEVEMENTS BUCCALES



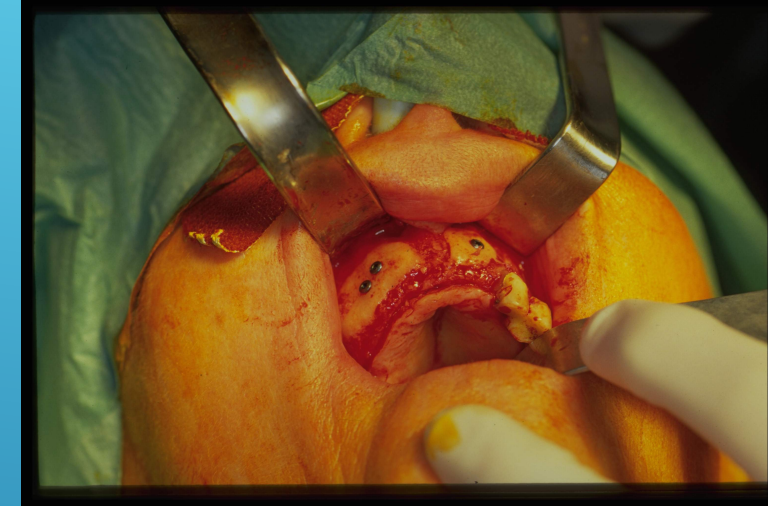
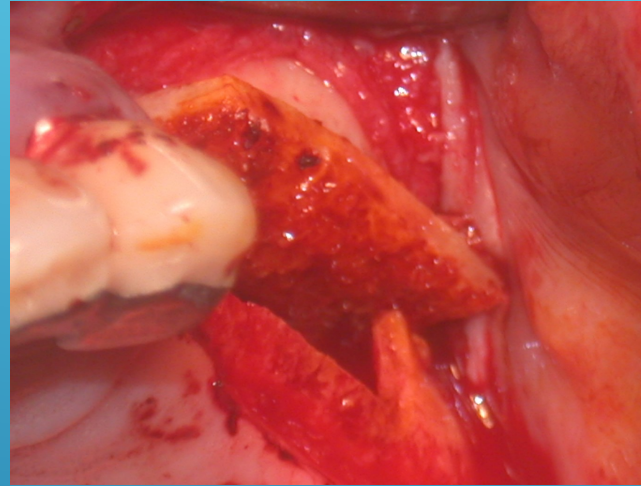
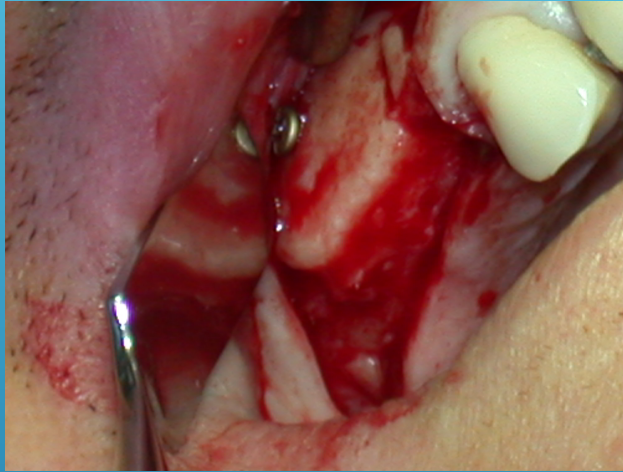
RAMIQUE



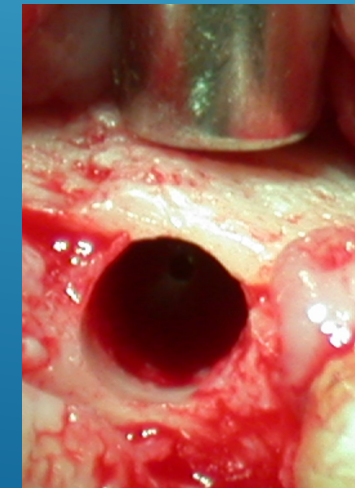

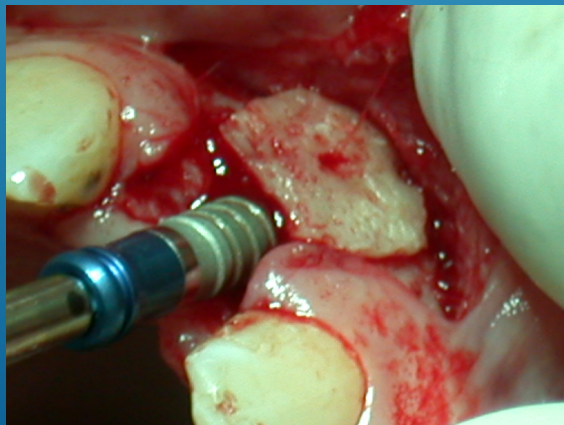
MENTONNIERE

IDENTIFICATION DES ZONES D'APPOSITION

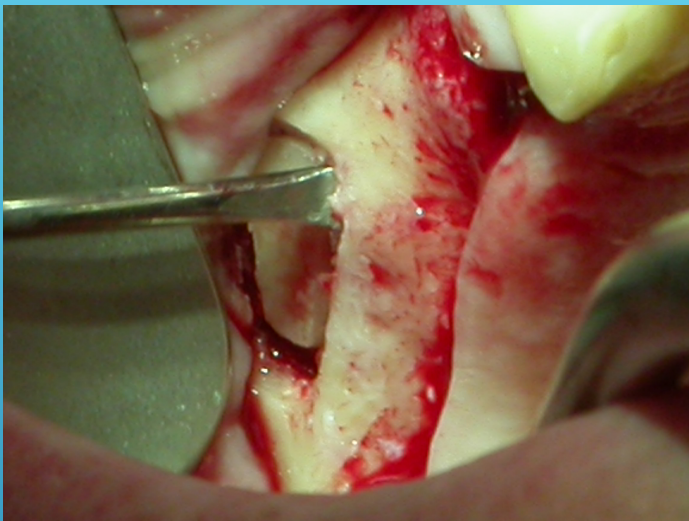
AUTOGREFFE



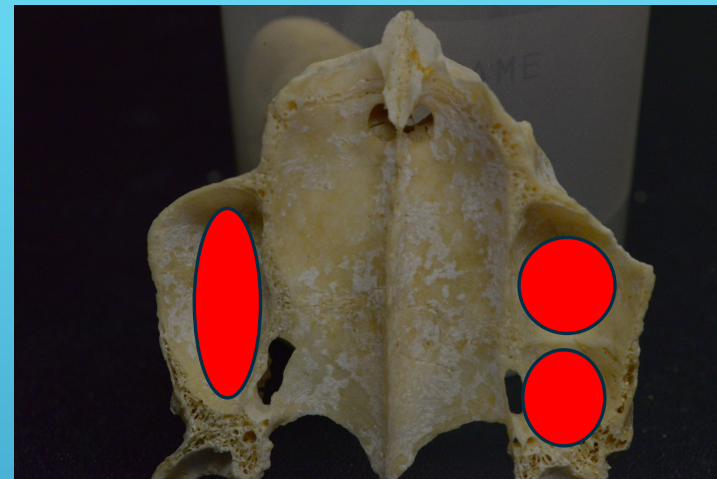
ALLOGREFFE




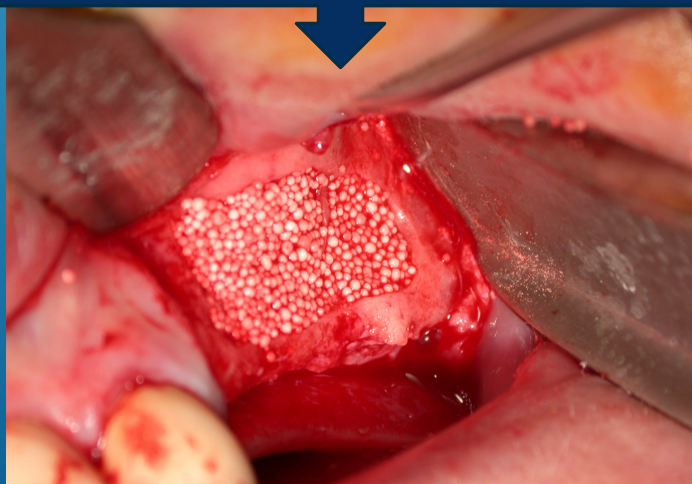
LABO
FOURNISSEUR




DES COMBLEMENTS
SINUSIENS




IDENTIFICATION DU PRODUIT DE
COMPLEMENT



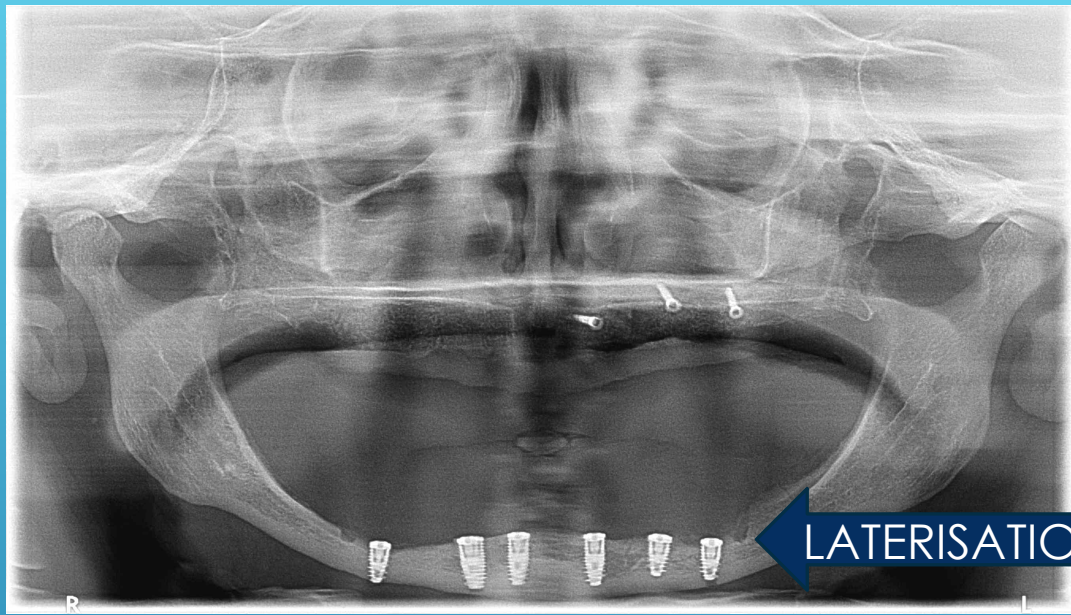
COMPARAISON DES IMAGES AVANT ET APRES LA GREFFE



Ante mortem

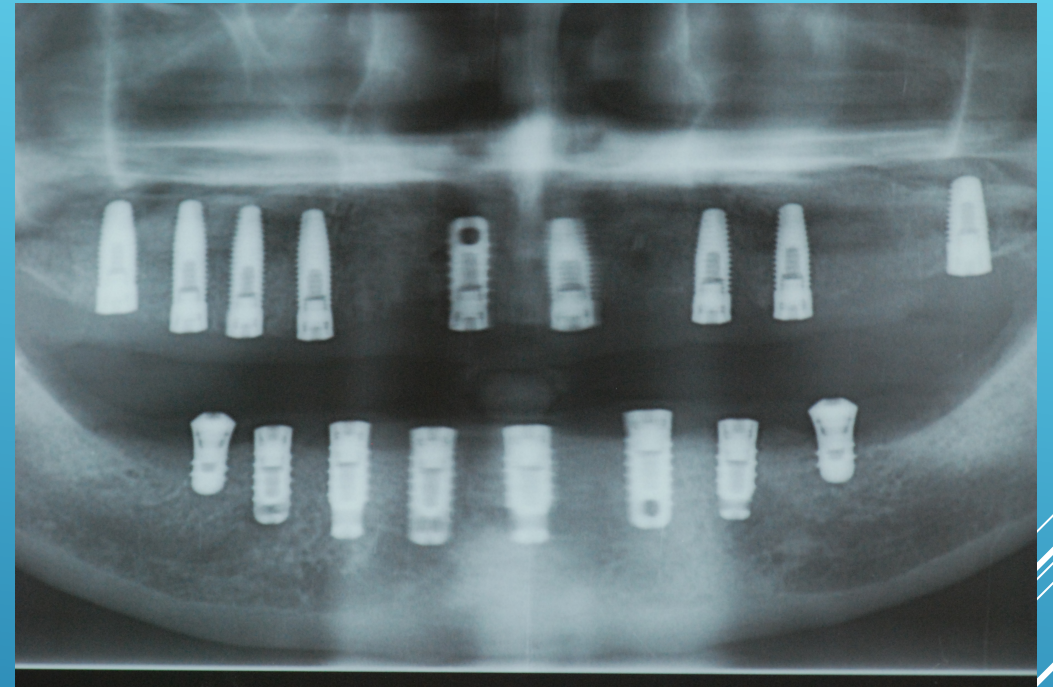


Post mortem

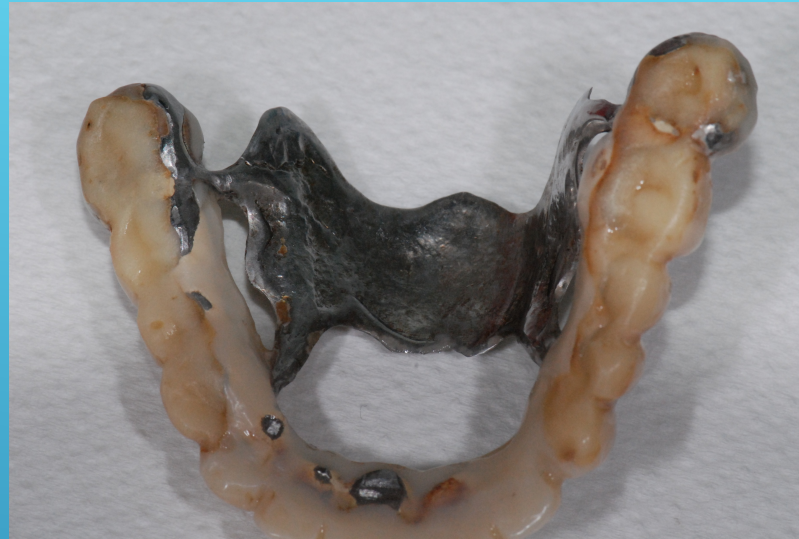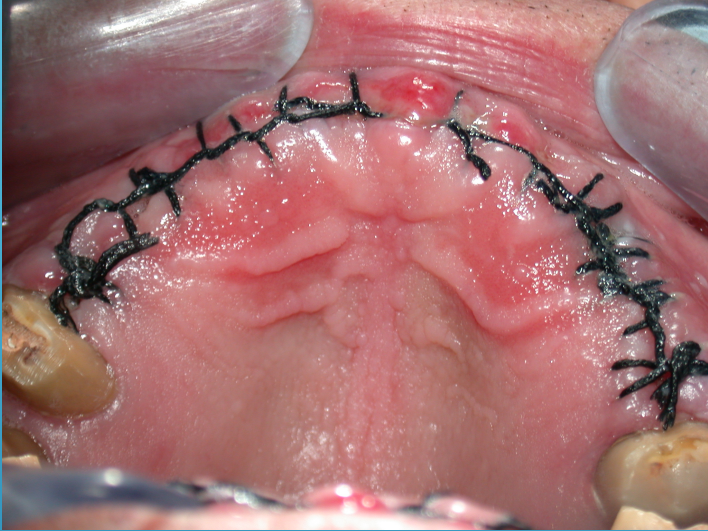


LATERISATION DU NAI

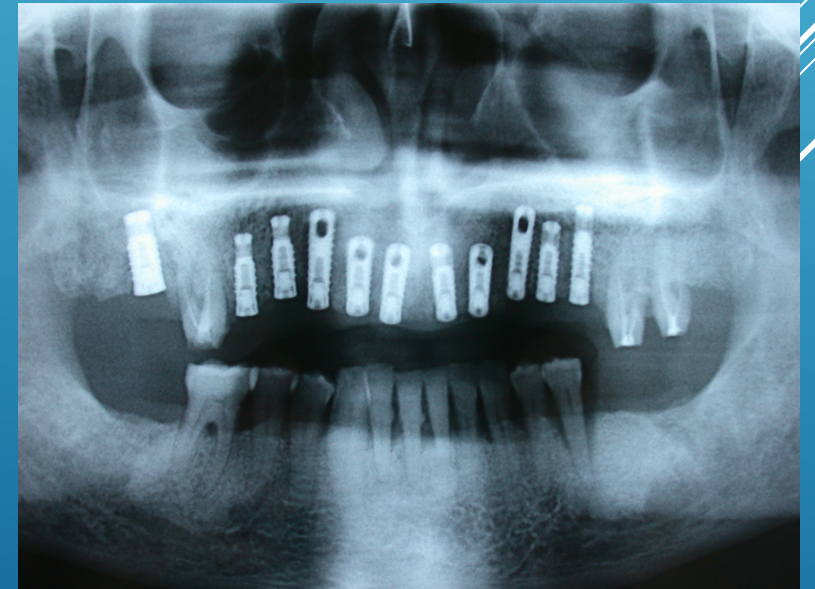EN COURS DE RECONSTRUCTION

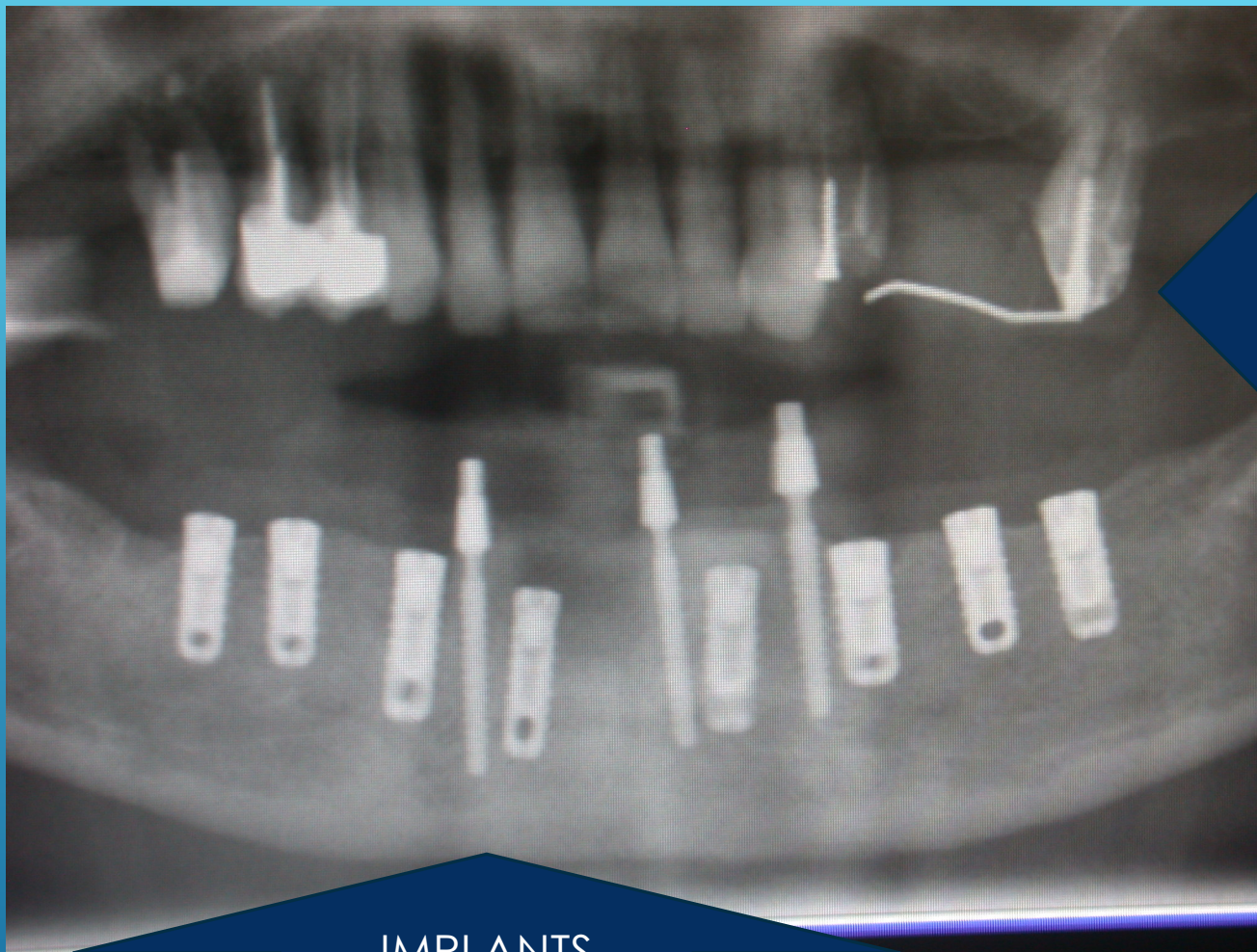

SUJET RECONSTRUIT , IMPLANTE MAIS PAS ENCORE
APPAREILLE .



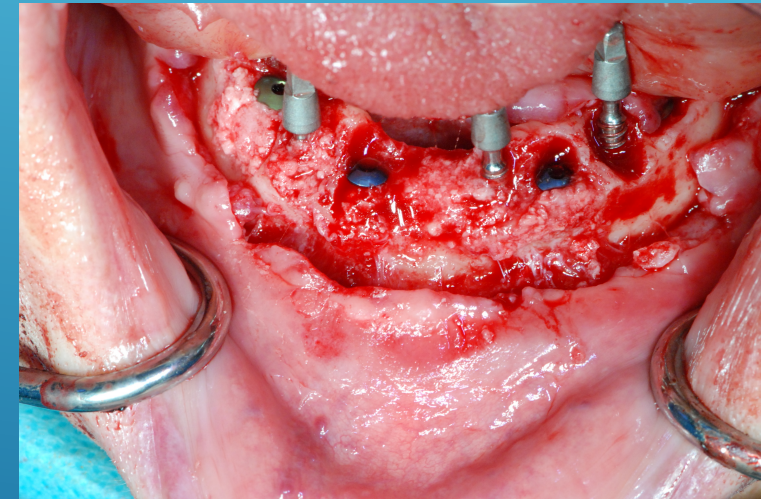
LES PROTHESES TRANSITOIRES
ELEMENTS D'IDENTIFICATION .





IMPLANTS
PROVISOIRES

PROTHESES PROVISOIRES EN PLACE OU
DETERIOREES SELON LA DATE DU DECES



SUJET RECONSTRUIT IMPLANTE APPAREILLE



PLUSIEURS ELEMENTS D'IDENTIFICATION

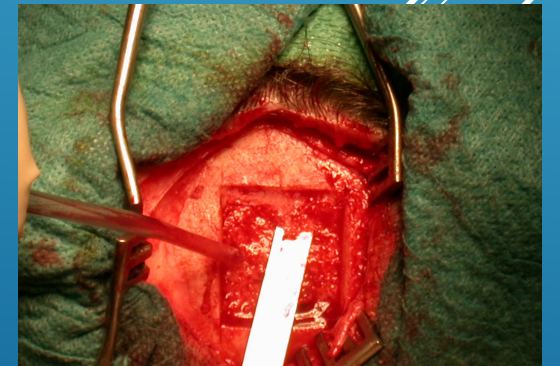
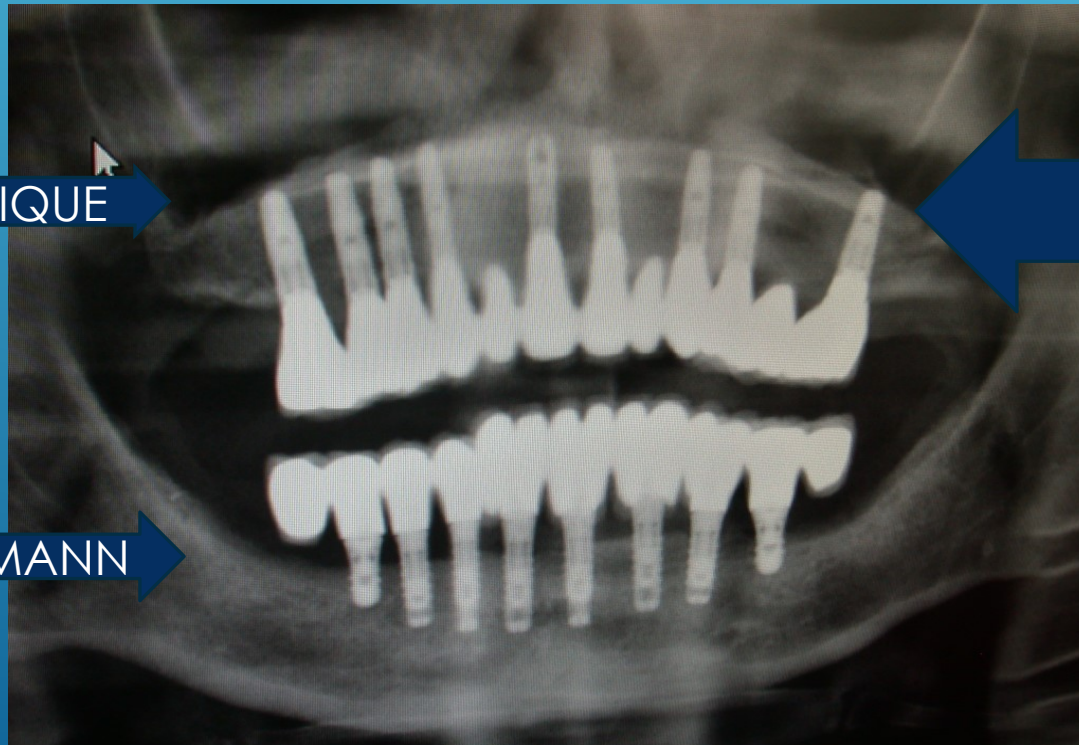IMPLANTS BIS
CYLINDRIQUE

IMPLANTS BIS CONIQUE

TOIT PARIETAL DONC ZONE DE
PRELEVEMENT

IMPLANTS STRAUMANN

FORAMENS OVALES TRAJET RECTILIGNE



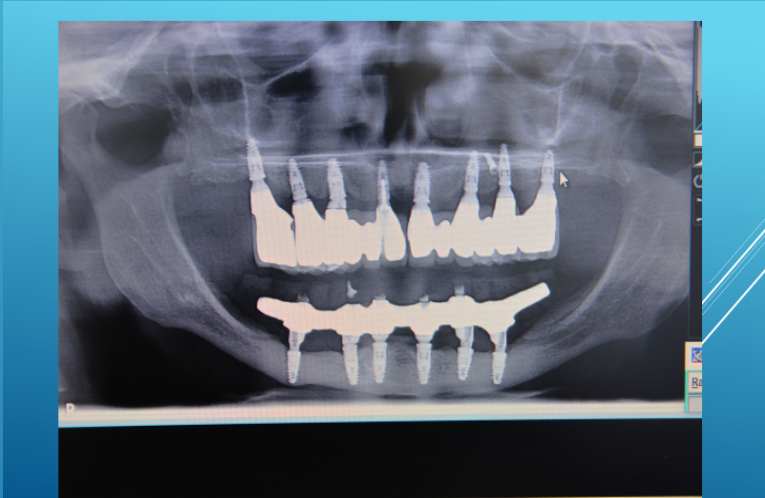
IMAGINONS UNE ENQUETE

UN CADAVRE EST RETOUE DANS LA LIMITE DES DEPARTEMENTS
GARD/ HERAULT PAS DE SIGNALEMENT DE DISPARITION
DANS CES DEUX DEPARTEMENTS

L'EXPERT ODONTOLOGISTE DIAGNOSTIQUE ET CONCLUT .



CHIRURGIE SOUS AG AVEC PRELEVEMENT PARIETAL ET LATERISATION
DU NAI . IMPLANTS BIOTECH NIVEAU SOCIAL EN ADEQUATION AVEC LE
COUT DES ACTES . CHIRURGIE ET PROTHESE DE QUALITE . IL NOTE LA
PRESENCE SECTEUR 2 D'UNE VIS D'OSTEOSYNTHESE .



L'OPJ ENQUETE

IDENTITE ETABLIE

IL INTERROGE LE
LABORATOIRE BIOTECH
POUR AVOIR LA LISTE
DES MAXILLOS
REGIONAUX UTILISANT
CE SYSTEME

SI NEGATIF IL AUGMENTE SON
CERCLE GEOGRAPHIQUE DE
RECHERCHE

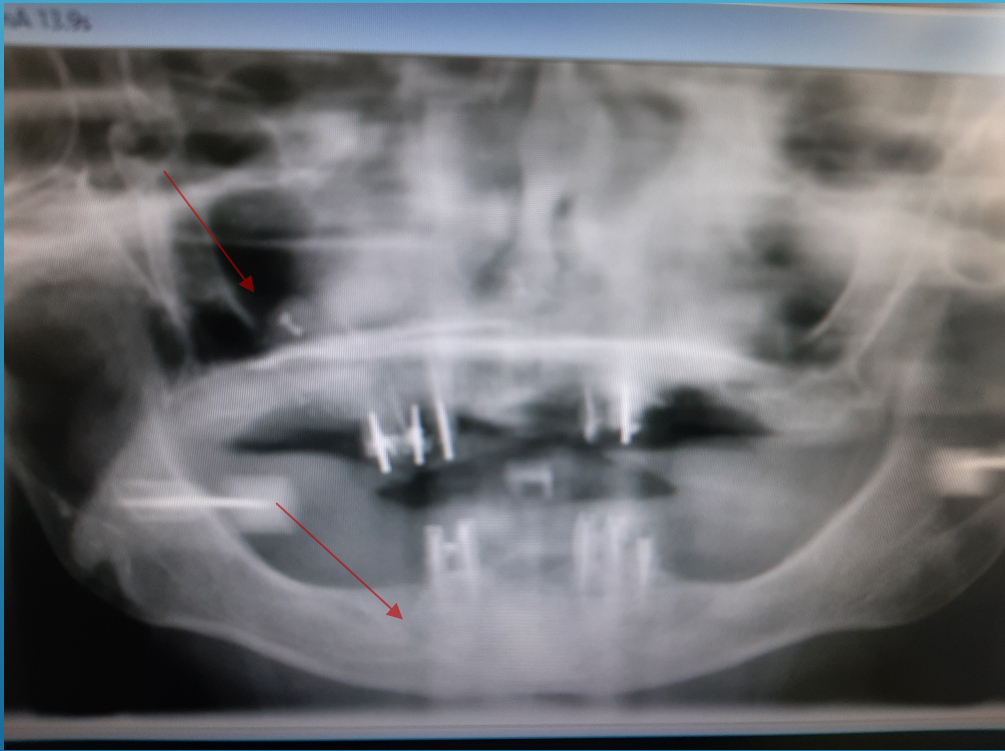LE DENTISTE MEDICO LEGAL
CONFIRME L'IDENTITE ET VU LA
MULTICIPLE DES ACTES CETTE
IDENTIFICATION EST FORMELLE

IL RECONNAIT LA VIS D'
OSTEOSYNTHESE OUBLIEE

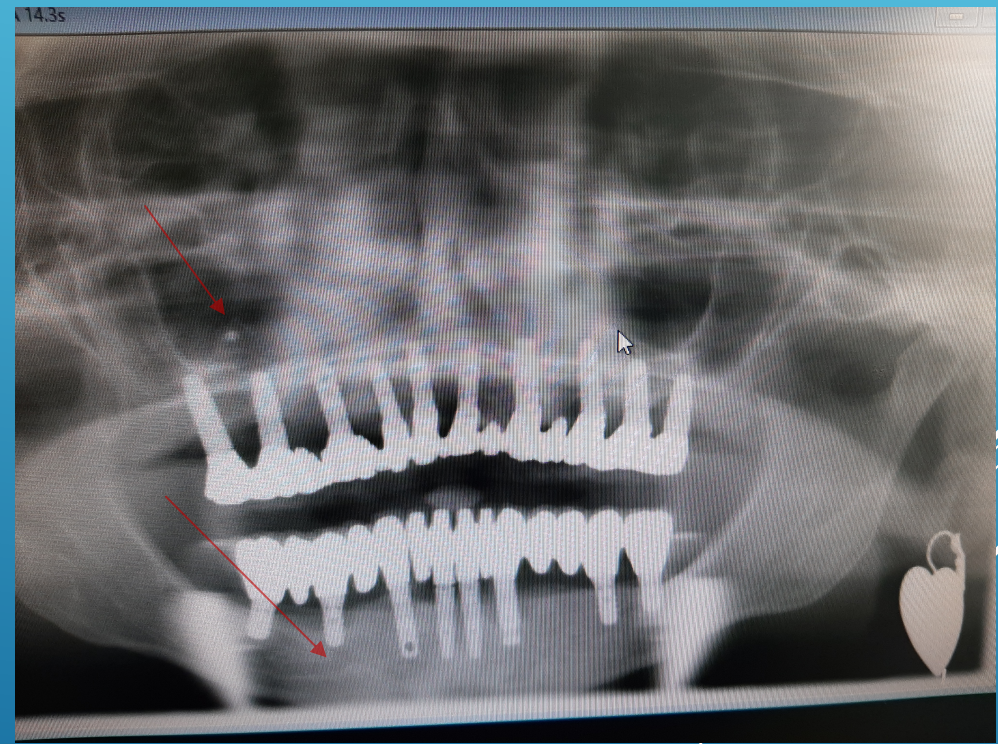
IL A DES NOMS ET INTERROGE
LES CLINIQUES LOCALES POUR
AFFINER SA RECHERCHE

IL INTERROGE LE STOMATO QUI A
REALISE CES CHIRURGIES QUI L'
ORIENTE VERS LES ODONTOLOGISTES
CORRESPONDANTS MAIS DÉJÀ IL
PEUT DONNER UN NOM

EXEMPLE 2 : DANS CE CAS CLINIQUE CHIRURGIE ET PROTHESE POUR UN PATIENT VENANT DE LOIN . S'IL DISPARAIT DANS SA REGION, LA RADIOGRAPHIE PANORAMIQUE DONNEE PAR SON PRATICIEN LOCAL NE PERMETTRA PAS L'IDENTIFICATION. EN EFFET IL NE PERSISTE AUCUN ELEMENT DENTAIRE . NEANMOINS L'ODONTOLOGISTE MEDICO LEGAL, S'IL EST OBSERVATEUR ET S'IL A UNE PANORAMIQUE PEUT EMETTRE UN AVIS POSITIF EN NOTANT LA PRESENCE DE PATE DANS LE SINUS DROIT ET EVENTUELLEMENT PAR LE TRAJET DU NAI .

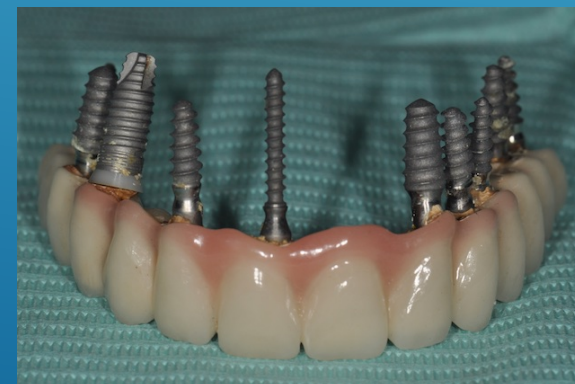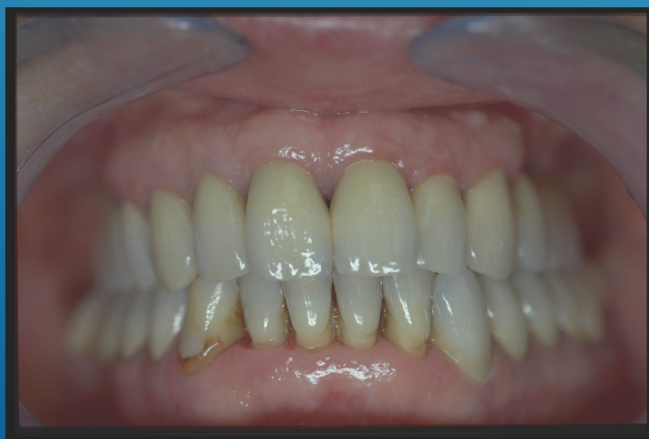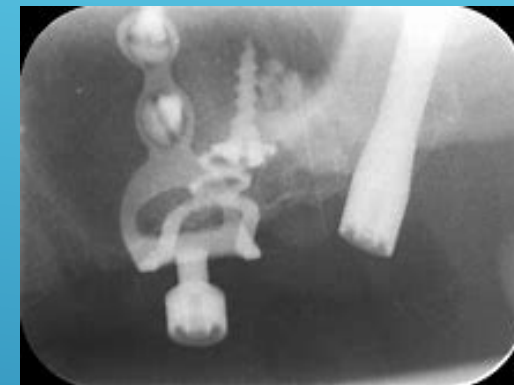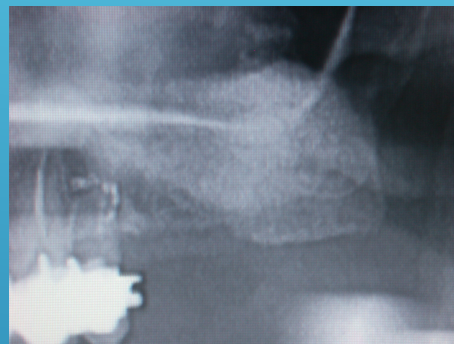


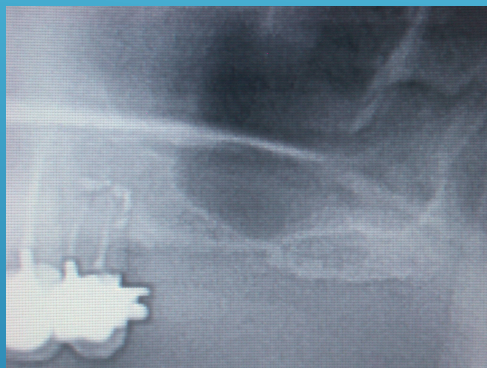ANTE MORTEM

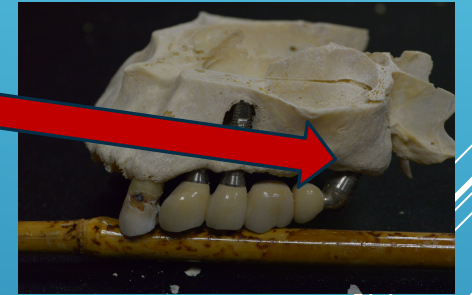
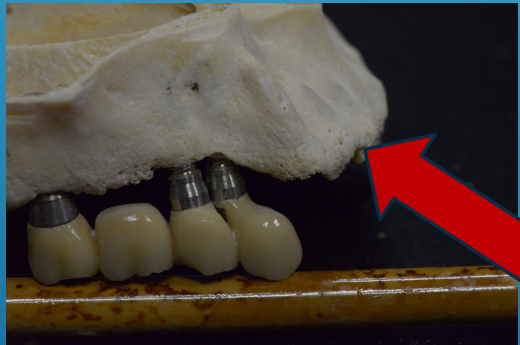
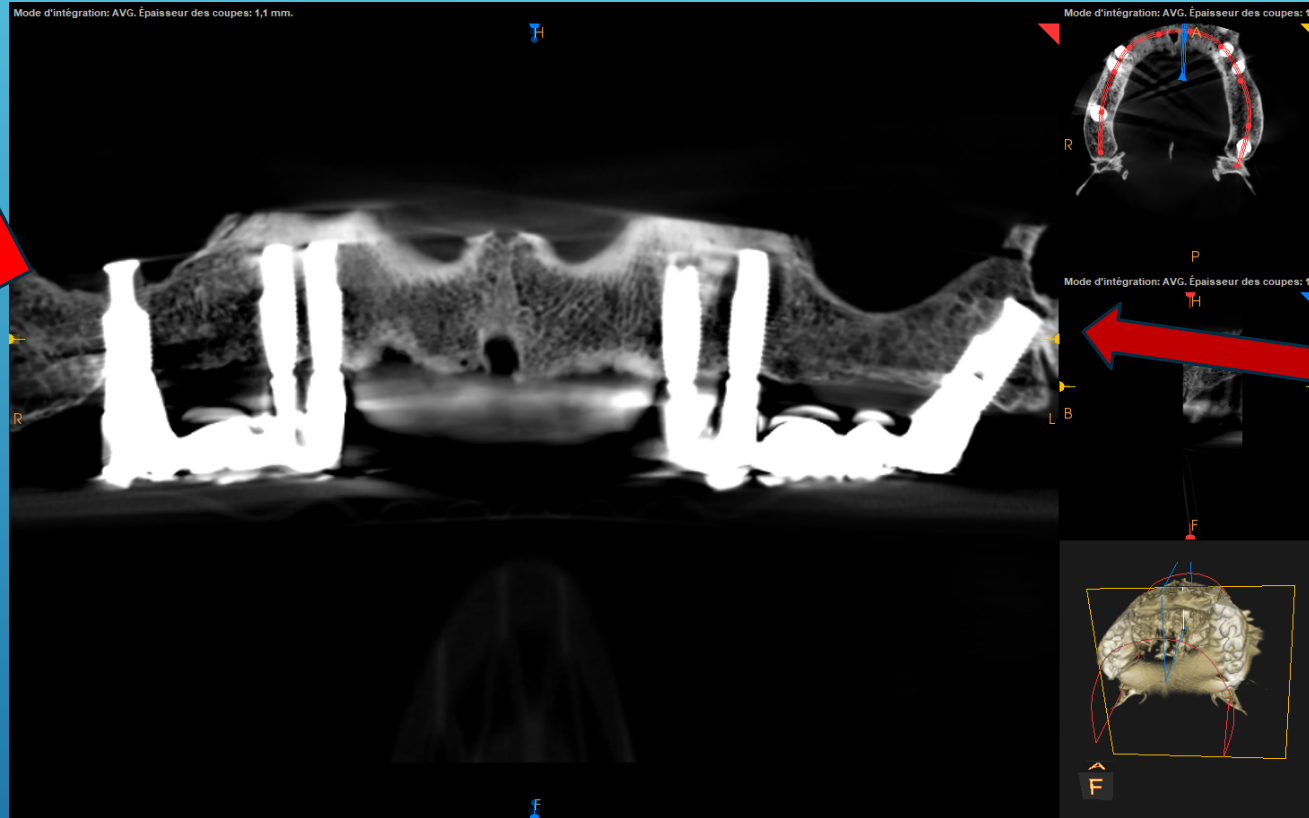
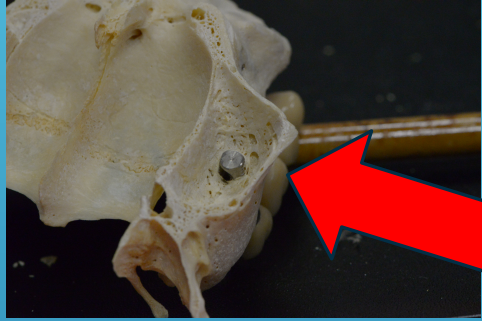


POST MORTEM

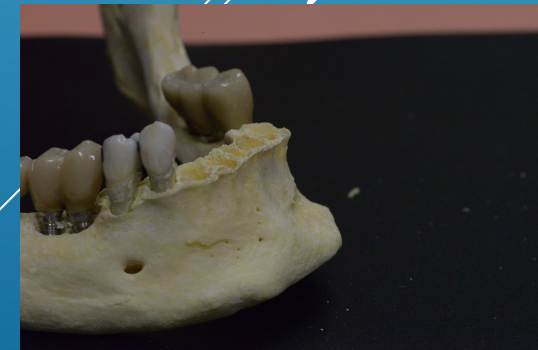
IDENTIFICATION DU TOURISME MEDICAL

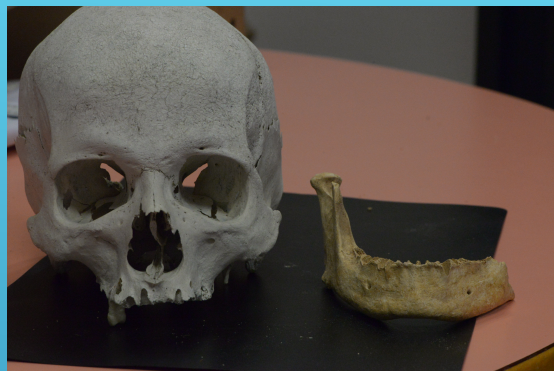

IDENTIFICATION PAR LA MARQUE DES IMPLANTS



IMPLANTS BRANEMARK , IDENTIFICATION DU PRATICIEN AISEE
(IMPLANT ZYGOMATIQUE) DONC CELLE DU SUJET AUSSI






AIDE A L'IDENTIFICATION



CONFIRMATION D'IDENTITE



IDENTIFICATION FORMELLE

JE VOUS REMERCIE DE VOTRE ATTENTION .

